

CISTO FOLICULAR OVARIANO E SUA CARACTERIZAÇÃO ULTRASSONOGRÁFICA: UMA REVISÃO DE LITERATURA

Alexandre Luiz Alves¹
Vinicius Botelho Oliveira²

RESUMO

Este estudo do cisto folicular ovariano em bovinos se justifica pela alta incidência desse caso no Brasil, o que requer do médico veterinário especial atenção à realização de exames ultrassonográficos que colaborem para obtenção do diagnóstico da patologia. Trata-se da caracterização do cisto folicular ovariano com destaque para a importância do exame ultrassonográfico veterinário a fim de se obter o diagnóstico precoce. Para tanto, foi utilizada metodologia de pesquisa bibliográfica, com revisão de trabalhos de autores que discutem os aspectos clínicos, o diagnóstico, além dos fatores relacionados aos mecanismos de desenvolvimento do cisto folicular ovariano. O aporte teórico estabelece conceitos que apontam o cisto folicular como uma patologia que afeta o ovário da fêmea bovina. Ademais, recorre-se à descrição desse cisto elencada por Hafez (1995), além de suas implicações apontadas por Castilhos (2003), passando pelas contribuições da Embrapa (2017) acerca das caracterizações ultrassonográficas para diagnóstico complementar. O trabalho mostrou que o cisto folicular ovariano é uma condição que prejudica a eficiência reprodutiva, interrompendo a ovulação e aumentando o intervalo entre os partos, o que causa grandes prejuízos econômicos para o produtor.

Palavras-chave: Cisto folicular ovariano; Diagnóstico do cisto folicular ovariano; Ultrassonografia em bovinos.

ABSTRACT

This study of ovarian follicular cyst in cattle is justified by the high incidence of this case in Brazil, which requires the veterinarian to pay special attention to the performance of ultrasound examinations that collaborate to obtain the diagnosis of the pathology. This is the characterization of the ovarian follicular cyst, highlighting the importance of the veterinary ultrasound examination in order to obtain an early diagnosis. For this, a methodology of bibliographical research was used, with a review of works by authors who discuss the clinical aspects, the diagnosis, in addition to the factors related to the mechanisms of development of the ovarian follicular cyst. The theoretical contribution establishes concepts that point to the follicular cyst as a pathology that affects the bovine female ovary. In addition, the description of this cyst listed by Hafez (1995) is used, in addition to its implications pointed out by Castilhos (2003), passing through the contributions of Embrapa (2017) regarding ultrasound characterizations for complementary diagnosis. The work showed that the ovarian follicular cyst is a condition that impairs reproductive efficiency, interrupting ovulation and increasing the interval between births, which causes great economic losses for the producer.

Keywords: Ovarian follicular cyst; Diagnosis of ovarian follicular cyst; Ultrasound in cattle.

1 Graduada(o) do Curso de Medicina Veterinária do Centro Universitário Mário Palmério (UNIFUCAMP), Monte Carmelo-M.G.. E-mail: alexandre.alves@ufu.br

2 Mestre pela Universidade de Uberaba. Atualmente é Docente pelo Centro Universitário Mário Palmério (UNIFUCAMP), Monte Carmelo-M.G.. E-mail: viniciusbotelho@unifucamp.edu.br

1 – INTRODUÇÃO

A avaliação clínica reprodutiva realizada pelo médico veterinário é soberana na identificação e diagnóstico de problemas reprodutivos da fêmea bovina, especialmente de cisto folicular ovariano. O exame ultrassonográfico das estruturas reprodutivas dessas fêmeas é complementar ao exame clínico e colabora para a obtenção de diagnósticos mais precisos e precoces.

O estudo do cisto folicular ovariano em bovinos se justifica pela alta incidência desse caso no Brasil, o que requer do médico veterinário especial atenção à realização de exames ultrassonográficos que colaborem para a adoção do tratamento precoce dos animais e, conseqüentemente, para minimizar os prejuízos advindos dessa enfermidade à pecuária.

A técnica de varredura ultrassonográfica de ovário é complementar à avaliação clínica e, quando associadas, proporcionam a obtenção de diagnóstico com maior acurácia, fator que subsidia o planejamento e a tomada de decisão no âmbito da reprodução bovina, otimizando recursos e reduzindo prejuízos financeiros.

A partir dessas considerações, o objetivo geral desta revisão de literatura é caracterizar o cisto folicular ovariano e destacar a importância do exame ultrassonográfico veterinário para a obtenção do diagnóstico precoce da patologia.

Considerando que os cistos ovarianos são comuns em bovinos, especialmente em rebanhos leiteiros de alta produção, e que a eficiência reprodutiva é crucial para aumentar essa produção, este estudo tem como objetivo revisar a literatura especializada sobre os aspectos clínicos e os mecanismos de desenvolvimento do cisto folicular ovariano, além de discutir fatores relacionados ao seu diagnóstico.

2 – DISCUSSÃO TEÓRICA

2.1 – O cisto folicular ovariano

O cisto ovariano é uma das mais importantes alterações do ovário, descrita pela primeira vez por Gurit, em 1831. Essa condição é responsável pela infertilidade e por grandes perdas econômicas. Em fêmeas bovinas, o cisto folicular ovariano é caracterizado pela persistência de uma estrutura folicular anovulatória com diâmetro maior que 2,5cm, por mais de dez dias, na ausência de um corpo lúteo e com interrupção dos ciclos estrais normais (JÚNIOR, 2012 apud KESLER e GARVERICK, 1982; ROBERT, 1986; REFSAL, JERRINMALDONADO; e NACHREINER, 1987).

De acordo com Alvarez (2009), 70% dos cistos do ovário estão no folículo. O cisto folicular é um folículo grande, com diâmetro maior que 20mm, o qual persiste por mais de dez dias na ausência de um corpo lúteo. Sua morfologia apresenta uma fina parede envolvendo a camada externa das células foliculares da teca e com baixa secreção de progesterona (NASCIMENTO E SANTOS, 2017).

Segundo Castilhos (2003), a doença ovariana cística não é uma doença primária, mas sim uma manifestação de uma disfunção endócrina que surge como mecanismo de defesa do organismo, principalmente em vacas de alta produção leiteira.

A patologia estuda está descrita por diversos autores e converge a respeito de detectá-lo como um folículo grande, embora diverge quanto à especificação de sua dimensão observada via ultrassonografia, 20mm ou 25mm.

2.2 - Etiologia

Acredita-se que a etiologia da doença esteja relacionada a hormônios, estresse, nutrição e patologias infecciosas.

O cisto folicular apresenta baixa frequência de apoptose nas células da teca interna, o que pode estar relacionado ao atraso da regressão folicular e ao desequilíbrio na produção de hormônios esteroides, característicos dessa patologia, já que a teca interna é o principal local da esteroidogênese (CASTILHOS, 2003).

Além disso, Grunert e Gregory (1984) apontam que a tuberculose, perturbações metabólicas e digestivas, fasciolose intensa e distúrbios puerperais podem favorecer o estabelecimento de cistos foliculares.

Também pode estar correlacionado com o estresse ambiental, como o clima, alta densidade populacional ou o excessivo manejo durante o período pré-cobertura, o que pode deprimir o cio, a ovulação e a função luteínica, rompendo o sistema hipotalâmico-hipofisário e provocando alterações no padrão normal da secreção de gonadotrofinas, ou alterando a função ovariana direta ou indiretamente através de outros órgãos (HAFEZ, 1995).

Vacas com cistos foliculares apresentam aumento da taxa de inibina, o que pode alterar a secreção hipofisária de FSH, diminuindo os receptores de FSH e de LH e a esteroidogênese (NASCIMENTO et al., 2002).

O nível energético possui efeito significativo sobre a atividade ovariana. Uma nutrição inadequada suprime com mais frequência o cio em fêmeas jovens em crescimento que em adultas e o balanço energético negativo, provavelmente, deprime a atividade ovariana pela

inibição da liberação pulsátil de LH. Baixos níveis de glicose e de insulina no início da lactação podem interferir com a secreção pulsátil de LH ou agir diretamente sobre o ovário, deprimindo a secreção de esteróide (HAFEZ, 1995).

As possíveis causas da ocorrência da patologia ainda não são bem definidas e, portanto, não há consenso entre os autores.

2.3 - Sintomatologia

De acordo com Nascimento e Santos (2002), algumas das implicações da presença de cisto folicular ovariano são anestro, comportamento sexual anormal, diminuição da produção de leite, relaxamento dos ligamentos pélvicos e irregularidade do ciclo estral.

O anestro é uma das consequências da presença do cisto folicular ovariano, especialmente pela inércia do ovário, o que impede a ocorrência do ciclo estral.

Segundo Castilhos (2003), a ninfomania está relacionada ao córtex da adrenal, uma vez que a hiperplasia adrenal tem sido observada em vários animais com folículos císticos. O córtex adrenal não só converte progesterona em corticoides, mas também forma estrogênio e testosterona. Portanto, uma disfunção no córtex adrenal pode desviar o sistema em direção à produção de testosterona e estrogênio, ocasionando comportamento sexual alterado.

Além do intenso desejo sexual, as vacas ninfomaniacas podem apresentar também diminuição da produção de leite e frequente corrimento muco claro pela vulva (HAFEZ, 1995).

De acordo com Smith (2006), a aparência física da vaca com degeneração folicular cística depende da duração da condição. Não há alterações aparentes depois de um curto período, mas em caso de longa duração, o relaxamento dos ligamentos pélvicos pode resultar em uma proeminência da cabeça, da cauda e características masculinas, como pescoço cristado.

A irregularidade do ciclo estral, segundo Castilhos (2003) e Alvarez (2009) levam à ocorrência de desordens reprodutivas, como a ovariopatia cística, o que pode aumentar o intervalo parto-concepção em vacas leiteiras, afetando a meta de 12 meses entre partos considerada ideal.

2.4 – Diagnóstico

O diagnóstico do cisto folicular ovariano é realizado de modo clínico, pela anamnese e palpação retal, bem como pelo exame ultrassonográfico.

Pela palpação, identifica-se os cistos foliculares como estruturas flutuantes, enquanto pela ultrassonografia nota-se estruturas hipocogênicas com paredes finas (EMBRAPA, 2017).

Nascimento e Santos (2017) reiteram que cistos foliculares são formados por uma estrutura folicular anovulatória que ultrapassa 10 dias, sem que tenha a presença de um corpo lúteo, com atividade ovariana parada, e são maiores que 20 mm.

Para o diagnóstico conclusivo, são necessárias duas avaliações ultrassonográficas, com intervalo de dez dias, e a palpação via retal é o método mais comum, embora a ultrassonografia seja mais precisa (JÚNIOR apud NOBLE et al., 2012).

Os pesquisadores da Empresa Brasileira de Pesquisa Agropecuária (EMBRAPA, 2017) alinham-se aos autores mencionados acima, com Nascimento e Santos (2017), bem como com a literatura de Hafez (1995), pois apontam a ultrassonografia como método preciso de diagnóstico da estrutura cística, uma vez que é possível interpretar a imagem a partir da sua identificação e mensuração. Esses pesquisadores destacam ainda que a avaliação ultrassonográfica deve ser repetida após 10 dias da data da realização da primeira imagem para verificar a persistência ou não da referida estrutura e suas dimensões e quando persistentes, dimensão maior que 20mm, conclui-se pelo fechamento em cisto folicular ovariano (EMBRAPA, 2017).

Então, obtém-se o diagnóstico de cisto folicular ovariano pela correlação da inexistência de ovulação, cisto igual ou maior que 20mm de dimensão, pelo período de 10 dias e sem a presença de corpo lúteo, somadas ao histórico do animal, sintomatologia, palpação retal e estado clínico geral do paciente.

2.5 – Caracterização ultrassonográfica

O exame ultrassonográfico colabora no fechamento preciso do diagnóstico e possibilita tratá-lo de modo pontual.

Os métodos de diagnóstico mais adequado para identificar cisto ovariano é a ultrassonografia transretal (HAFEZ, 1995).

Para os pesquisadores da Embrapa (2017), em bovinos, para exame de ovários, a abordagem mais recomendada é por via transretal, utilizando transdutor linear, com frequência de 5 a 8 MHz, pelo que é possível obter boa acurácia para determinar a presença de corpo lúteo e folículos, com sensibilidade superior a 90%. A acurácia das avaliações

ovarianas em bovinos está diretamente relacionada à qualidade do equipamento e ao treinamento do técnico responsável.

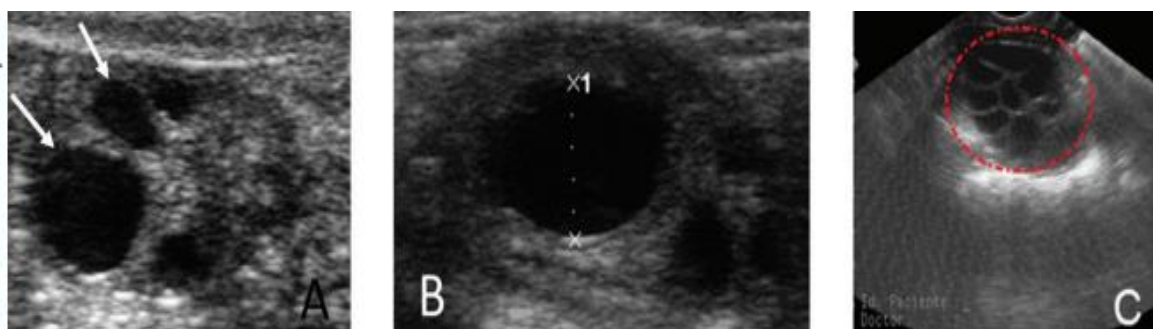
A imagem ultrassonográfica do folículo, nas fêmeas cíclicas, de acordo com os pesquisadores da Embrapa (2017, p. 14), pode ser descrita da seguinte maneira:

Na fêmea cíclica, nas diferentes fases do ciclo estral, podem ser observados folículos (vesículas repletas de líquido) e corpos lúteos (massas de tecido podendo ou não apresentar cavidade). A imagem ultrassonográfica dos folículos é caracterizada como áreas circulares com parede ecogênica bem definida e líquido anecoico no interior (...). É importante ressaltar que, durante o escaneamento em tempo real, devem ser geradas imagens de toda a extensão dos folículos (início, meio e final) (...). Folículos com diâmetro a partir de 2mm podem ser visualizados na tela do ultrassom. Folículos dominantes pré-ovulatórios são facilmente identificados na imagem ultrassonográfica com diâmetro a partir de 10 a 12mm, em fêmeas bovinas zebuínas e taurinas, (...)

Ressalta-se que os cistos foliculares são estruturas flutuantes pelo toque, enquanto pela ultrassonografia percebe-se estruturas hipocogênicas com paredes finas (EMBRAPA, 2017).

Os pesquisadores da Embrapa (2017) complementam o que foi mencionado acima pela imagem destacada e explicada abaixo:

Figura 1 – Folículos ovarianos em bovinos



Fonte: (EMBRAPA, 2017)

Importante conhecer as estruturas fisiológicas para compará-las ao que pode ser patológico. Desta maneira, aponta-se que os ovários bovinos apresentados na figura acima estão normais. Para complementar, estão representados em imagens pela via tranretal em A e B e transvaginal em C. Em A são evidenciados os folículos de 5 mm a 10 mm que estão apontados pela seta. Em B a linha pontilhada revela o folículo pré-ovulatório bovino com 12 mm. A linha pontilhada vermelha em C delimita região de ovário superstimulado com

múltiplos folículos (estruturas anecoicas) que ocupam praticamente toda a superfície do ovário.

A diferença estrutural entre cistos foliculares e luteínicos é tênue, especialmente analisada a partir da palpação e por isso é importante tratar desses cistos nesse tópico da pesquisa, especialmente quanto à sua caracterização ultrassonográfica.

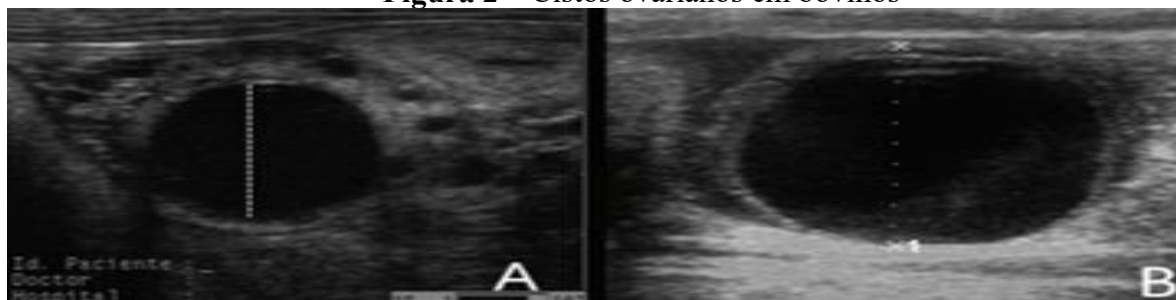
De acordo com a revisão feita por Junior e Martelli (2013), por meio da palpação retal é difícil distinguir cistos foliculares de cistos luteínicos. Os primeiros possuem uma parede mais fina, e, quando se rompem, deixam uma depressão do tamanho da ponta de um dedo. Em contraste, o cisto luteínico clássico tem uma parede mais grossa e, após ser rompido, ainda é palpável e, eventualmente, pode ser removido.

Durante o ciclo estral, o corpo lúteo em desenvolvimento pode ser liso e macio, podendo ser confundido com um cisto ovariano. No entanto, o corpo lúteo mais maduro tem consistência semelhante à do fígado e é mais facilmente diferenciado dos cistos ovarianos. Exames sequenciais podem ser necessários para diferenciar cistos ovarianos de corpo lúteo, conforme aponta Smith (2006).

Além disso, McEntee (1990) destaca que a dilatação dos ovários e das estruturas circulantes também pode ser causada por salpingite, hidrosalpingite, ooforite, abscessos ovarianos, neoplasia ovariana e cisto da fimbria, os quais também devem ser diferenciados de cistos ovarianos.

Para a Embrapa (2017), os cistos ovarianos em bovinos são mais comuns e podem ser esteroidogenicamente inativos ou ativos, foliculares ou luteais. Além disso, a imagem dos ovários varia nas diferentes fases reprodutivas da fêmea, com a ultrassonografia sendo o método mais utilizado para identificar estruturas como folículos e corpos lúteos. Folículos dominantes pré-ovulatórios podem ser facilmente identificados na imagem ultrassonográfica, com diâmetro a partir de 10 a 12mm em fêmeas bovinas zebuínas e taurinas, respectivamente.

Cistos ovarianos foliculares, por sua vez, podem ser identificados por palpação retal e ultrassonografia, apresentando diâmetro superior a 20 mm e sendo visualizados como estruturas hipocogênicas com paredes finas (EMBRAPA, 2017).

Figura 2 – Cistos ovarianos em bovinos

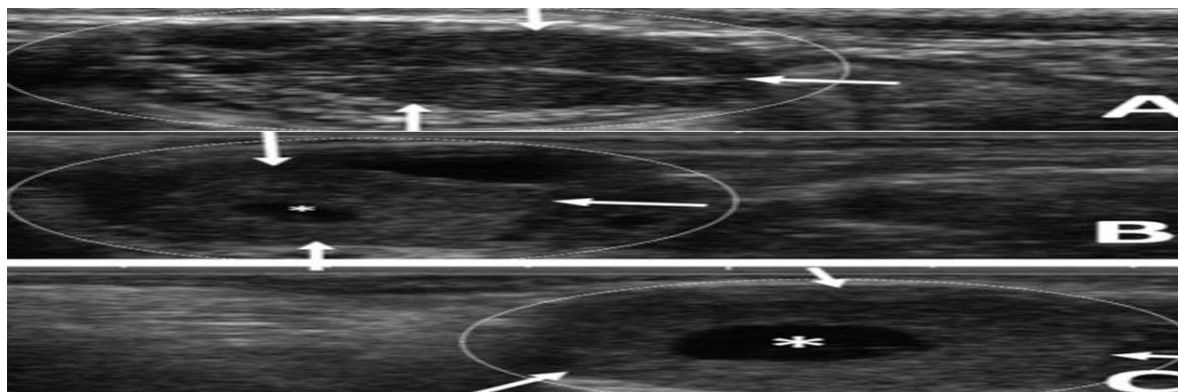
Fonte: (EMBRAPA, 2017)

A estrutura cística tem caracterização ultrassonográfica hipoeecogênica. De modo sugestivo, pela imagem acima é destacado que o pontilhado da linha A, da parte A da figura 1, indica o diâmetro de um cisto folicular, com paredes finas e em B a linha pontilhada indica a delimitação do cisto luteal, incluindo a sua parede espessa. Ressalta-se que tanto em A quanto em B, as estruturas apresentam cerca de 3 cm e ocupam quase a totalidade da superfície ovariana.

Para compor diferenciação quanto à caracterização e diagnóstico da estrutura folicular normal e a cística, para esclarecer, também pode ser importante mencionar como o Corpo Lúteo (CL) é apresentado pela imagem de ultrassonografia.

O CL é observado como uma estrutura de coloração acinzentada escura, com ecogenicidade variável de acordo com o grau de luteinização e bordas marcantes e distintas. Os CLs são reconhecidos pela sua forma e tamanho, além da ecogenicidade característica. O CL é observado como uma estrutura de coloração acinzentada escura, com ecogenicidade variável de acordo com o grau de luteinização e bordas marcantes e distintas. Os CLs são reconhecidos pela sua forma e tamanho, além da ecogenicidade característica.

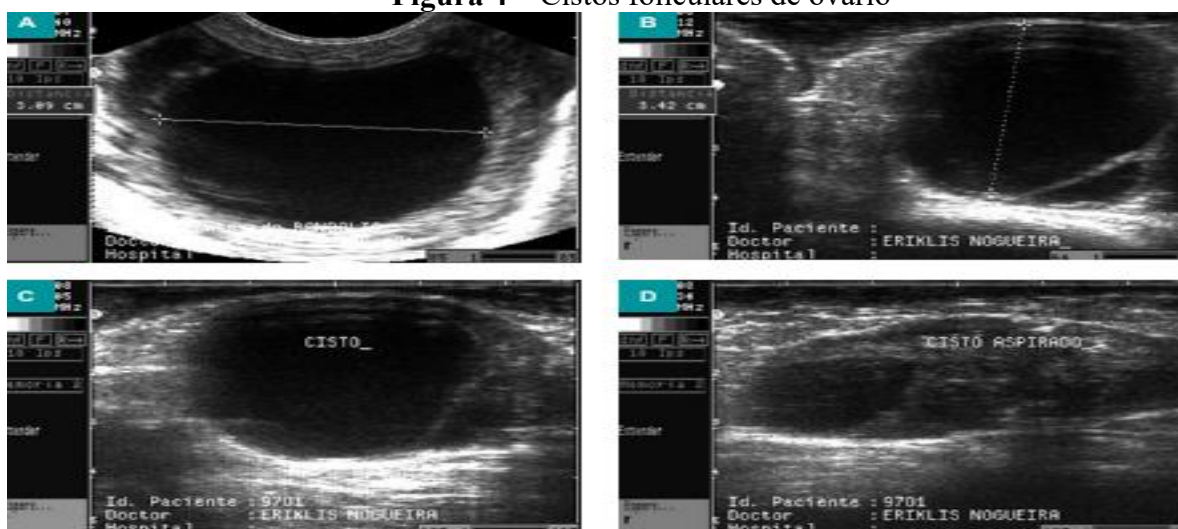
O tecido luteal aparece granular, cinzento, com um mesmo padrão ecogênico. O CL pode apresentar-se com uma cavidade central anecoica e paredes espessas, cavitário. A cavidade não repercute em alterações significativas na função luteal. (EMBRAPA, 2017)

Figura 3 – Corpo lúteo

Fonte: (EMBRAPA, 2017)

Nessa figura 3, em A, percebe-se a diferença de ecogenicidade entre o corpo lúteo, folículos (vesículas escuras) e estroma ovariano. Em B e C, verifica-se os corpos lúteos cavitários. A cavidade do CL está indicada pelos asteriscos (EMBRAPA, 2017).

Fundamentalmente quanto ao objeto cisto folicular ovarino, reitera-se que ele é um folículo grande, com diâmetro maior que 20mm, o qual persiste por mais de dez dias na ausência de um corpo lúteo. E sua evidência ultrassonográfica configura-se conforme demonstraram os pesquisadores Embrapa (2017) pela figura:

Figura 4 – Cistos foliculares de ovário

Fonte: (EMBRAPA, 2017)

A figura acima mostra imagem ultrassonográfica obtida:

pelo equipamento de ultrassonografia Pie Medical-Falcon 100, com probe convexa de 7,5 MHz e linear de 8,0 MHz. Em A, B e C verifica-se a existência de cisto folicular ovariano de fêmea bovina cujo diâmetro é maior que 20mm e persistiu por mais de 10 dias. A imagem D, para constar, refere-se a cisto folicular aspirado. (EMBRAPA, 2017)

3 – METODOLOGIA

Trata-se de um estudo de revisão de literatura.

O estudo e compreensão desse objeto de estudo ocorreu pelo método bibliográfico, com emprego da técnica de pesquisa bibliográfica e baseou-se em levantamentos de informações.

4 – CONSIDERAÇÕES FINAIS

A eficiência reprodutiva é fundamental para a bovinocultura, pois afeta diretamente a produtividade dos rebanhos. Um bom desempenho reprodutivo aumenta o número de partos por ano, gerando mais crias que podem ser vendidas ou utilizadas como matrizes para acelerar o melhoramento genético. No entanto, o cisto folicular ovariano é uma condição que prejudica a eficiência reprodutiva, interrompendo a ovulação e aumentando o intervalo entre os partos, o que causa grandes prejuízos econômicos para o produtor.

O diagnóstico precoce do cisto folicular colabora para prognóstico favorável. Ele pode ser realizado por meio de palpação retal ou ultrassonografia, em conjunto com a avaliação clínica do animal.

A ultrassonografia é um exame complementar importante na avaliação do trato reprodutivo de bovinos, por ser versátil e de possível execução, desde que o operador tenha conhecimento de diagnóstico por imagem pelo uso de ultrassom, também de clínica médica veterinária, anatomia animal, fisiologia, patogenias reprodutivas para a correta correlação entre os diversos fatores e conceitos que envolvem o assunto.

O trabalho apresenta imagens ultrassonográficas obtidas durante pesquisas e estudos científicos de pesquisadores e foram realizadas na rotina reprodutiva de fêmeas bovinas, mas importa destacar que imagens estáticas dificultam uma interpretação adequada, sendo necessário realizar a avaliação em tempo real, repetidamente e em períodos para viabilizar um diagnóstico mais preciso.

6. REFERÊNCIAS

ALVAREZ, R.H. **Problemas reprodutivos no pós-parto de vacas leiteiras**. 2009. Artigo em Hypertexto. Disponível em: <http://www.infobibos.com/Artigos/2009_3/ProblemasReprodutivos/index.htm>. Acesso em: 11/03/2023.

CASTILHOS, C. G. Diagnóstico e tratamento de cistos ovarianos em vacas leiteiras. 2003. 57 f. **Dissertação (Mestrado em Medicina Veterinária)** - Faculdade de Veterinária, Universidade Federal do Rio Grande do Sul, Porto Alegre, 2003. Disponível em: <https://www.lume.ufrgs.br/bitstream/handle/10183/4812/000421156.pdf?sequence=1>. Acesso em: 02 mai. 2023.

CASTILHOS, C. G. **Ninfomania em bovinos: Uma revisão**. 2003. Disponível em: <<https://www.scielo.br/j/abmvz/a/GsTR2kXHx9vLYjcrwRJ3r4p/?lang=pt>>. Acesso em: 10 mai. 2023.

CASTILHOS, T. L. Tratamento de cistos ovarianos em bovinos. **Revista Brasileira de Reprodução Animal**, v. 27, n. 1, p. 5-11, 2003.

GARVERICK, H. A. Ovarian follicular cysts in dairy cows. **Journal of Dairy Science**, v. 80, n. 5, p. 995-1004, 1997.

GREGORY, R. M.; GRUNERT, E. **Sintomas clínicos comportamentais em vacas: Anestro, ciclos irregulares e ninfomania**. 1984. Disponível em: <<https://www.scielo.br/j/rbz/a/KXb4km9scnq3rMjFn53pvV5/?lang=pt>>. Acesso em: 05 mai. 2023.

HAFEZ, E. S. E. **Fisiologia da reprodução animal**. 5. ed. São Paulo: Manole, 1995.

HAFEZ, E. S. E. **Fisiologia da reprodução e inseminação artificial de animais de interesse zootécnico**. 5. ed. São Paulo: Nobel, 1995.

HAFEZ, E. S. E.; HAFEZ, B. **Reprodução Animal**. 7. ed. São Paulo: Manole, 2004.

HUSSEIN, H. A. et al. Ovarian follicular cysts in dairy cows: an abnormality in folliculogenesis regulated by nutritional and endocrine factors. **Tropical Animal Health and Production**, v. 50, n. 7, p. 1441-1451, 2018.

JUNIOR, B. G. **Cisto ovariano folicular em bovinos**. 2012. Disponível em: <<https://vitalltechdobrasil.com.br/wp-content/uploads/2017/03/cisto-ovariano.pdf>>.

Acesso em 27/03/2023.

MARTELLI, A ; GARDINALLI JUNIOR, B. . ASPECTOS CLÍNICOS DO CISTO OVARIANO FOLICULAR EM BOVINOS. *Medicina Veterinária, Recife*, v.7, n.2, p.16-25, 2013

MCENTEE, K. **Reprodução animal: um manual para estudantes universitários**. Porto Alegre: Artes Médicas. 1990.

NASCIMENTO, E. F.; SANTOS, R. L. **Patologia da Reprodutiva Dos Animais Domésticos**. 3. ed. Rio de Janeiro: Guanabara Koogan, 2017.

RABELLO, D. A. **Diagnóstico e tratamento de cisto folicular em vacas nelore**. Relato de caso. 2022. Disponível em: <<https://repositorio.ifgoiano.edu.br/bitstream/prefix/2691/1/TCC%20DANIEL%20RABELLO%20PDF.pdf>>. Acesso em: 12/03/2023.

RIBAS, N. P. M. et al. Utilização de progesterona para o tratamento de cistos ovarianos em vacas leiteiras. **Revista Brasileira de Reprodução Animal**, v. 25, n. 3, p. 193-197, 2001.

SMITH, B. P. **Medicina interna de grandes animais**. 4. ed. Rio de Janeiro: Guanabara Koogan, 2006.

SMITH, M.F. **Reprodução de Bovinos**. 2. ed. São Paulo: Roca. 2006.

SMITH, P. B., **Medicina Interna dos Grandes Animais**. ed.3, Barueri, Ed. Manole, 2006, 1728p.