

# DOENÇA POLICÍSTICA HEPÁTICA (DPH) EM HAMSTER SENIL – RELATO DE CASO

Brenda Muniz dos Santos Leão<sup>1</sup>

Prof. Me. Talita Cristina Modesto<sup>2</sup>

## RESUMO

A doença policística hepática (DPH) é um distúrbio cístico comumente congênito e que possui progressão ao longo da vida do animal causando o crescimento de cistos no tecido hepático. Esses cistos podem possuir tamanhos distintos podendo se apresentar apenas no tecido hepático ou em tecido hepático e renal desencadeando sintomatologia clínica inespecífica. Objetivou-se através deste trabalho relatar o caso de doença policística hepática em um hamster sírio de 2 anos e 10 meses de idade, fêmea, com distensão abdominal que foi encaminhada após óbito para o Laboratório de Anatomia Patológica Veterinária do Centro Universitário Mário Palmério (Unifucamp) para exame necroscópico. Durante o exame de necropsia, observou-se os cistos aderidos ao fígado haviam tomado toda a região abdominal do necropsiado. Foram coletados fragmentos desse fígado para exame histopatológico, no qual foi observado que 70% do parênquima estava substituído por cavitações císticas de tamanhos variados revestidos por uma fina camada de epitélio achatado a cuboidal, envoltos por fibrose, além de moderada fibrose em ponte associada a moderada hiperplasia de ductos biliares. Os padrões histológicos que foram encontrados foram compatíveis com o diagnóstico de DPH. Destaca-se a importância deste estudo visto que, durante seu desenvolvimento, foi identificada a escassez de trabalhos relacionados à DPH em hamsters.

**PALAVRAS-CHAVE:** Cisto hepático; doença policística hepática; hamster sírio.

## ABSTRACT

Polycystic liver disease (PLD) is a commonly congenital cystic disorder that progresses throughout the animal's life, causing the growth of cysts in the liver tissue. These cysts can vary in size and may occur either in the liver tissue alone or in both liver and kidney tissues, leading to nonspecific clinical symptoms. The objective of this work was to report a case of polycystic liver disease in a 2-year and 10-month-old female Syrian hamster with abdominal distension, which was referred to the Veterinary Pathology Laboratory of the Centro Universitário Mário Palmério (Unifucamp) for necropsy examination after its demise. During the necropsy examination, it was observed that the cysts attached to the liver had taken up the entire abdominal region of the necropsied animal. Fragments of this liver were collected for histopathological examination, which revealed that 70% of the parenchyma was replaced by cystic cavitations of varying sizes, lined with a thin layer of flattened to cuboidal epithelium, surrounded by fibrosis, and moderate fibrosis in bridging associated with moderate hyperplasia of bile ducts. The histological patterns found were consistent with the diagnosis of PLD. This study is of particular importance as it identified the scarcity of research related to PLD in hamsters during its development.

**KEYWORDS:** Hepatic cyst; polycystic liver disease; syrian hamster.

---

<sup>1</sup> Bacharelado em Medicina Veterinária, Centro Universitário Mario Palmério, Monte Carmelo – MG, Brasil. E-mail: breleaovet@outlook.com

<sup>2</sup> Talita Cristina Modesto, Mestre em Ciências Veterinárias com ênfase em Patologia Animal e professora no Centro Universitário Mário Palmério, Monte Carmelo, MG

## **INTRODUÇÃO**

Entre os pequenos mamíferos de estimação, os hamsters destacam-se como animais populares, devido à sua natureza carismática e tamanho compacto. Contudo, esses roedores também podem ser afetados por uma série de doenças, incluindo a doença policística hepática (DPH), uma condição que ganha destaque devido à sua relevância clínica e complexidade patológica.

A doença policística hepática é caracterizada pela formação de múltiplos cistos no tecido hepático, levando a distúrbios na estrutura do fígado, os quais podem afetar o parênquima e gerar comprometimento funcional (Kealy e Mcallister, 2000). Soichet e seus colaboradores (2021) caracterizam a doença como sendo um distúrbio genético pouco comum, que se manifesta devido a mudanças nos genes que fornecem instruções para a criação de proteínas relacionadas ao transporte de líquidos e ao crescimento das células que revestem o fígado (DPH). Essa doença também pode afetar os rins e se caracterizar como doença policística renal (DPR). Portanto, trata-se de uma enfermidade que afeta ambos os órgãos ou apenas um deles.

Dentro da clínica médica de pets exóticos e não convencionais, o diagnóstico da DPH é subclínico, visto que os sintomas apresentados são similares a outros quadros patológicos como distensão abdominal, polifagia, polidipsia, anorexia e apatia, tendo então a necessidade de realização de exames de ultrassonografia para realização de um diagnóstico conclusivo (Gulersoy et al., 2020).

A carência de estudos substanciais nessa área ressalta a necessidade de apurações mais aprofundadas visando elucidar os fatores genéticos, moleculares e ambientais que possam contribuir para o então desenvolvimento dessa condição em hamsters. A pesquisa sobre a doença policística hepática em hamsters é crucial na medicina veterinária, pois oferece um meio valioso para o estudo de mecanismos subjacentes à formação de cistos no fígado, oferecendo insights sobre a genética, a patologia e o tratamento da DPH. Compreender as causas e os processos que estão envolvidos nessa patologia pode levar ao desenvolvimento de abordagens de diagnóstico mais precisas e estratégias terapêuticas eficazes, beneficiando a medicina veterinária de pets exóticos. Dessa forma, o objetivo deste trabalho é discutir acerca da DPH em um hamster de 2 anos e 10 meses de idade, por meio de um relato de necrópsia realizada um dia após o a óbito do animal, na qual foi possível a coleta de materiais para realização de exame histopatológico, o qual constatou a DPH.

## **RELATO DE CASO**

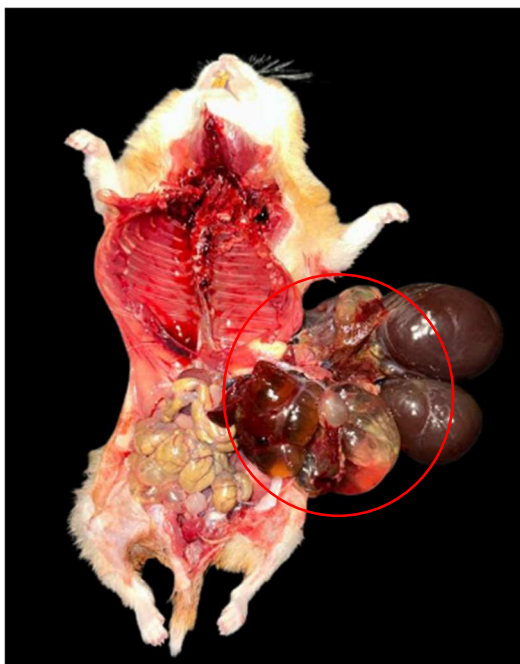
Hamster sírio, fêmea de 2 anos e 10 meses foi encaminhado para o Laboratório de Anatomia Patológica Veterinária do Centro Universitário Mário Palmério (Unifucamp) após o óbito, para a realização de necrópsia com registro fotográfico das alterações macroscópicas e coleta de materiais para análise.

De acordo com informações fornecidas pela tutora do animal, 3 semanas antes do óbito o mesmo começou a exibir sintomas como apatia, edema de abdômen, polifagia, polidipsia e no abdômen era possível observar que o mesmo se encontrava em toda sua extensão com coloração arroxeadada. No entanto segundo a tutora, uma barreira significativa a falta de profissionais especializados na clínica médica de animais exóticos na região de Monte Carmelo refutou na ausência de atendimento do animal e na não aplicação de uma terapêutica essencial.

O animal nunca havia apresentado nenhuma doença anterior e possuía hábitos normais da espécie tendo uma alimentação nutricionalmente a base de sementes de ração natural para hamster (nutrópica) além de sementes de amendoim e girassol durante seu tempo de vida. Vivia em gaiola com um enriquecimento ambiental dotado de serragem, forração de feno, mix de ervas (camomila, hibisco, dente de leão, melissa, hortelã, capim cidreira e alecrim) e biscoitos de aveia espalhados pela gaiola. A mesma possuía rodinha de exercício na qual a hamster praticava caminhadas e também possuía tubos de circulação.

Durante a realização da necropsia, em abertura de abdômen, foi possível notar a presença de bolsas de superfície lisa e brilhante que apresentavam conteúdo de consistência aquosa com coloração amarelada por vezes acastanhado de tamanhos diferentes tomando toda a região abdominal de maneira difusa aderidas ao fígado (Figura 1) variando de 0,5 cm de diâmetro a 3,5 x 3,4 x 2,7 cm. As cavitações císticas não se apresentavam nos rins direito e esquerdo, apresentando-se apenas em toda extensão do fígado.

**Figura 1:** Hamster sírio, fêmea apresentando incisão longitudinal em exame de necropsia. Circulado em vermelho cistos aderidos em toda a extensão do fígado, variando de 0,5 cm de diâmetro a 3,5 x 3,4 x 2,7 cm.



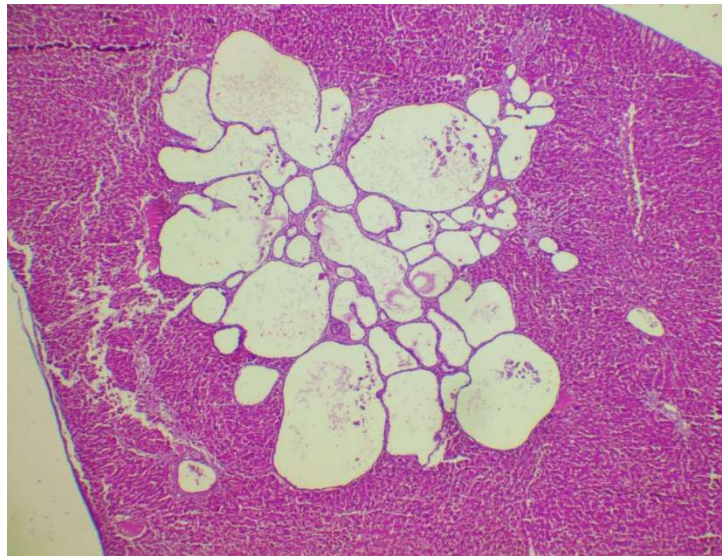
Fonte: acervo da pesquisadora

Na necropsia foram coletados fragmentos dos lobos do fígado e conservados em formol a 10%, para encaminhamento e realização de exame histopatológico.

## **RESULTADO E DISCUSSÃO**

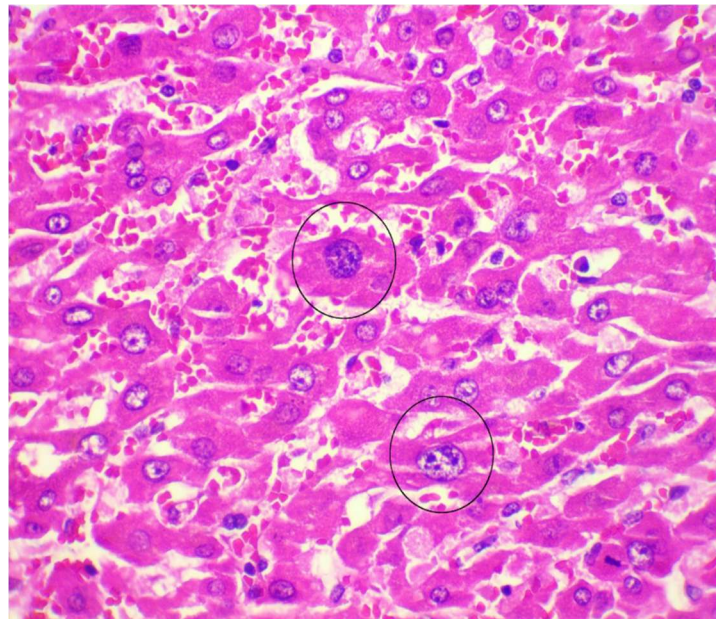
Na análise microscópica foi revelado, em cortes histológicos, 70% do parênquima do fígado substituído por cavitações císticas, de tamanhos variados, revestidas apenas por uma camada de epitélio achatado cuboidal, envoltas por fibrose (figura 2). Hepatócitos remanescentes apresentando moderada megalocitose com discreta colestase (figura 3). Foi possível visualizar também uma moderada fibrose em ponte associado a moderada hiperplasia de ductos biliares, discreto infiltrado inflamatório linfoplasmocítico e macrófagos com pigmento de hemossiderina além de congestão vascular e áreas de hemorragia.

**Figura 2:** Fotomicrografia de fígado. Parênquima substituído por cavitações císticas de tamanhos diferentes revestidos por uma fina camada de epitélio. H.E. 4x.



Fonte: acervo da pesquisadora

**Figura 3:** Fotomicrografia de fígado. Aumento na proporção do núcleo dos hepatócitos destacados em círculos apresentando megalocitose.



Fonte: acervo da pesquisadora

Segundo Gulersoy (2020), as doenças policísticas hepáticas são condições que estão presentes desde o nascimento e são frequentemente identificadas de maneira acidental. E em sua maioria, são encontrados cistos no fígado podendo apresentar ou não sintomas, essa condição observada em hamsters é similar à versão congênita que afeta os seres humanos.

A predisposição desses cistos está associada a genética, com causas variadas e manifestações múltiplas, no entanto, tem a sua origem associada a irregularidades genéticas e essa característica aponta para a probabilidade de que esses animais nascem e desenvolvem o quadro clínico na sua trajetória de vida progredindo ao longo do tempo, corroborando a suspeita de um distúrbio hepático de natureza cística (Lovaglio et al., 2014). Somvanchi e seus colaboradores (1987) caracterizam que as doenças policísticas hepáticas possuem relatos limitados sendo a mesma incidental estando associada a progressão de vida desses animais.

Neste relato, o animal em questão apresentou sintomas de distensão abdominal, polifagia, polidipsia, anorexia e apatia, no entanto, segundo Gulersoy e seus colaboradores (2020) a DPH é um distúrbio assintomático e quando possui sintomas clínicos, os mesmos não são conclusivos para se fechar um diagnóstico, podendo ser evidenciado com o uso de um aparelho de ultrassonografia abdominal. No presente estudo provavelmente o exame de ultrassonografia colaboraria com um diagnóstico em vida, mas devido circunstâncias o diagnóstico só foi possível a partir do exame de necropsia seguido de histopatológico.

Paul-Murphy e seus colaboradores (1998) citam que o tratamento nos casos de DPH é suporte a sinais clínicos monitorando e garantindo o estado de hidratação do animal e o fornecimento de um suporte nutricional adequado quando se há anorexia.

## **CONCLUSÕES**

Em hamsters, os cistos no fígado são frequentemente encontrados de forma acidental. A análise detalhada revelou uma substituição extensiva do tecido hepático por cistos, semelhante às doenças policísticas hepáticas encontradas em humanos. O diagnóstico só pôde ser confirmado após o óbito do animal, enfatizando a importância da ultrassonografia. O tratamento, quando necessário, envolve fornecer cuidados de suporte e garantir que o animal esteja adequadamente hidratado e nutrido. Compreender essas condições em hamsters pode melhorar o manejo clínico desses animais e fornecer informações valiosas sobre essa condição congênita.

É importante ressaltar também a necessidade de realizar necropsia para se obter um diagnóstico adequado e específico. O crescente interesse nos cuidados com hamsters como animais de estimação destaca a necessidade de informações sobre suas doenças. O caso apresentado aqui pode fornecer informações valiosas para a prática veterinária, especialmente em relação aos sintomas clínicos.

Destaca-se, portanto, a importância do estudo feito, visto que, durante seu desenvolvimento, foi identificada a escassez de trabalhos relacionados à doença policística hepática em hamsters, o que indica a necessidade de realizar novas pesquisas.

## REFERÊNCIAS

GULERSOY, E., Maden M. , Erol B. B. , Ismailoglu N. , Parlak K. **Polycystic Liver Disease in a Golden Syrian Hamster. Bozok Veterinary Sciences.** 2020; 1(1-2): 34-38. Disponível em: <https://dergipark.org.tr/en/pub/bozokvetsci/issue/68166/1060740>. Acesso em: 16 ago. 2023

KEALY, J.K., MCALLISTER, H. **Diagnostic Radiology and Ultrasonography of the Dog and Cat.** 3.ed. Philadelphia: W.B. Saunders Company, 2000. 436p. Disponível em: <https://abre.ai/bookdiagnosticradiologyandultrasonograph>. Acesso em: 16 ago. 2023

SOICHET, Rafael Menasche et al. **Doença hepática policística adulta: relato de caso Adult polycystic liver disease: case report. Brazilian Journal of Development,** v. 7, n. 7, p. 73785-73797, 2021. Disponível em: [https://www.researchgate.net/profile/Andre-Faria-14/publication/354587412\\_DOENCA\\_HEPATICA\\_POLICISTICA\\_ADULTA\\_RELATO\\_DE\\_CASO/links/6151e27e522ef665fb65613f/DOENCA-HEPATICA-POLICISTICA-ADULTA-RELATO-DE-CASO.pdf](https://www.researchgate.net/profile/Andre-Faria-14/publication/354587412_DOENCA_HEPATICA_POLICISTICA_ADULTA_RELATO_DE_CASO/links/6151e27e522ef665fb65613f/DOENCA-HEPATICA-POLICISTICA-ADULTA-RELATO-DE-CASO.pdf). Acesso em: 16 ago. 2023

LOVAGLIO J, ARTWOHL JE, WARD CJ, DIEKWISCH GH, ITO Y, FORTMAN JD. Case Study: Polycystic Livers in a Transgenic Mouse Line. **Comparative Medicine.** v.64, n.2, p.115-120. 2014. Disponível em: <https://www.ingentaconnect.com/content/aalas/cm/2014/00000064/00000002/art00006>. Acesso em: 09 set. 2023

SOMVANSHI, R. et al. Polycystic liver disease in golden hamsters. **Journal of comparative pathology,** v. 97, n. 5, p. 615-618, 1987. Disponível em: <https://www.sciencedirect.com/science/article/pii/0021997587900144>. Acesso em: 09 set. 2023

PAUL-MURPHY, Joanne; RAMER, Jan C. Urgent care of the pet rabbit. **Veterinary Clinics of North America: Exotic Animal Practice,** v. 1, n. 1, p. 127-152, 1998. Disponível em: <https://www.sciencedirect.com/science/article/pii/S1094919417301585>. Acesso em: 09 set. 2023